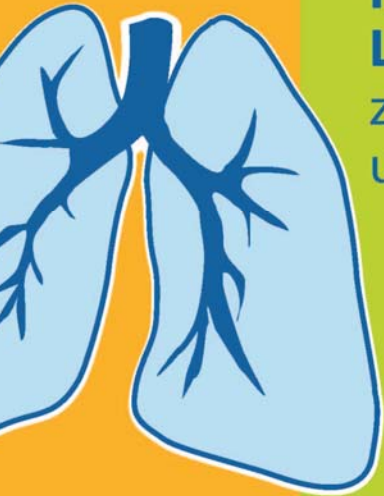



Interstitielle Lungenerkrankungen: zu selten diagnostiziert und therapiert!

Open Air Lunge
14. März 2015
9:00 – 12:00 Uhr

Technisches Museum, Festsaal
1140 Wien, Mariahilfer Strasse 212

Vorsitzender und Moderator
Doz. Dr. A. Valipour
I. Interne Lungenabteilung mit Intensivstation,
Otto-Wagner-Spital, Wien

Programm:

14.03.2015, 9–12 Uhr

Technisches Museum Wien mit Kinderbetreuung und DIGIVOTING

Vorsitzender und Moderator:

Doz. Dr. A. Valipour

I. Interne Lungenabteilung mit Intensivstation, Otto-Wagner-Spital, Wien

Thema:

„Interstitielle Lungenerkrankungen: zu selten diagnostiziert und therapiert!“

Vortrag 1:

Radiologische Fallbeispiele: Raten sie mit!

Referent: Assoc. Prof. Priv. Doz. Dr. H. Prosch

Universitätsklinik für Radiologie und Nuklearmedizin

Vortrag 2:

Sarkoidose: Diagnose und Therapie in der klinischen Praxis

Referent: Prim. Dr. P. Errhalt

Abteilung für Pneumologie, LKH Krems

Vortrag 3:

Lungenfibrose: Wünsche und Bedürfnisse eines Patienten

Referent: Ing. G. Wanke

Österreichische Selbsthilfegruppe für COPD, Lungenfibrose und Langzeitsauerstofftherapie

Vortrag 4:

Lungenfibrose(n): Rheumatoide Beteiligung, Idiopathisch, oder Exogen?

Referent: OA Dr. H. Koller

I. Interne Lungenabteilung mit Intensivstation, Otto-Wagner-Spital, Wien

Email-Adressen:

helmut.prosch@meduniwien.ac.at

Peter.Errhalt@kreams.lknoe.at

guenther.wanke@selbsthilfe-lot.at

hubert.koller@wienkav.at

arschang.valipour@wienkav.at



Österreichische Gesellschaft
für Pneumologie
Austrian Society of Pneumology



Wiener Krankenanstaltenverband



Fortbildungsreferat der Ärztekammer für Wien
Dr. Caroline Seeberger,
Dr. Ruth Jilch



Mit
Kinderprogramm

Anmeldung erforderlich,
limitierte Teilnehmerzahl

Ein kurzer Bericht zur Veranstaltung



Festsaal des Technischen Museums:
Über 150 Ärztinnen und Ärzte
verfolgten die von Doz. Valipour
moderierte Veranstaltung mit
Aufmerksamkeit



Radiologische Fallbeispiele von Doz. Prosch (AKH Wien)

Doz. Prosch brachte Beispiele zu interstitiellen Erkrankungen. Mittels Digi Voting konnten Anwesende sich an der Diagnosefindung beteiligen und ihr Wissen überprüfen.



Sarkoidose: Diagnose und Therapie in der klinischen Praxis.

Prim. Dr. Errhalt Uniklinik Krems

Sarkoidose, eine Krankheit die viele Organe miteinbeziehen kann.

Prim. Errhalt sprach über beide Verlaufsformen.

Ein vielfältiges komplexes Krankheitsbild zeigte sich den aufmerksamen Zuhörern.

Digi Voting gab es auch zu diesem Vortrag.

Speicheldrüsen • Gelenke
Granulome • Knochen • Haut
Milz • Darm • Gehirn
Tränendrüsen • Endomysium
Granulome • Zunge • Lunge
Muskeln • Nieren
Haut • Knochen • Kehlkopf
Endomysium • Granulome
Hypophyse • Knochenmark
Magen • Ohren • Milz • Augen
Speicheldrüsen • Muskeln
Haut • Tränendrüsen • Zunge
Gehirn • Leber • Granulome
Lymphknoten • Darm • Milz
Nerven • Gelenke • Nieren
Herz • Lunge • Haut • Darm



Lungenfibrosen: Rheumatoide Beteiligungen, Idiopathisch oder Exogen?

OA Dr. Koller Otto Wagner Spital

Obwohl Lesern dieser Homepage vieles sehr bekannt ist, brachte Dr. Koller noch viele Details zu diesen Erkrankungen. Eine großartige Darstellung für Allgemeinärzte, um sich im Dschungel dieser komplexen Diagnoseerstellung, zurechtzufinden.



Wünsche und Bedürfnisse eines Patienten. Günther Wanke LOT-Austria & Lungenfibrose Forum- Austria

Es folgte ein Bericht über den Krankheitsverlauf von den ersten Symptomen bis zur Diagnose und Behandlung.

Auf den nächsten Seiten eine kurze Darstellung des Krankheitsverlaufs und letztlich die Bedeutung und die Möglichkeiten einer Selbsthilfeorganisation zur Hilfestellung für Betroffene.



Lungenfibrose, eine Chronologie

Sommer 2010:

- grippaler Infekt, Fieber, Schweißausbrüche, Erschöpfung. Erstmals Atemnot bei üblichen Arbeiten. Gewichtsabnahme
- Hausärztin, Anamnese -> Lungenröntgen
- Internist -> Bel. EKG unauffällig, aber bei 150W Belastung war Ende.
- LUFA -> Spirometrie, LU-Röntgen, BGA, Allergietest -> mehrere Allergien (RAST). Behandlung auf COPD (Sprays usw.)

Ab Sommer 2011:

- Neuer LUFA, endlich erste Lungen CT -> Verdacht auf EAA (Milchglastrübung). Bronchoskopie
- BGA bei Belastung -> Sauerstofftherapie
Behandlung der EAA mit Kortison
- Gürtelrose (nicht erkannt, nicht behandelt) -> chronische Neuropathie
- Diagnose „Lungengerüsterkrankung“ mit fortschreitender Fibrosierung
- Herz & Arterien Duplexsonografie (keine Auffälligkeiten), LUFA´s unterschiedliche Auffassung über O2 Therapie.

Die ersten beiden Jahre

Lungenfibrose, eine Chronologie

2012 Hilfe über LOT-Austria:

- Neuer LUFA -> LUFU -> BGA -> Lungen CT mit genauer Analyse der CT!
- 9 Tage Klinikaufenthalt -> BAL -> antivirale Behandlung, Kortisontherapie
- Neue CT, suche nach UIP Muster, Spiroergo
- Ab Sommer 2013 IPF Medikament
- Zur Zeit: O2 bei Belastung (5-6l)
Lungenfunktion seit Monaten stabil,
Restriktion, VCmax, FVC, FEV, TLC >65%
DLCO 49%
PaO2 89,00 mmHg in Ruhe


Der Weg zur Selbsthilfegruppe LOT – Austria führte aus der Verunsicherung.

Die Hilfe durch LOT hat mich auch bewogen aktiv mitzuarbeiten und letztlich auch für alle anderen LungenfibrosepatientInnen dieses Lungenfibrose Forum-Austria zu gründen.

Ich freue mich immer über Hinweise und Berichte von Lesern!

Günther Wanke

Bridging The Partnerships



Aufgabe und Bedeutung von Patienten-Organisationen für Betroffene